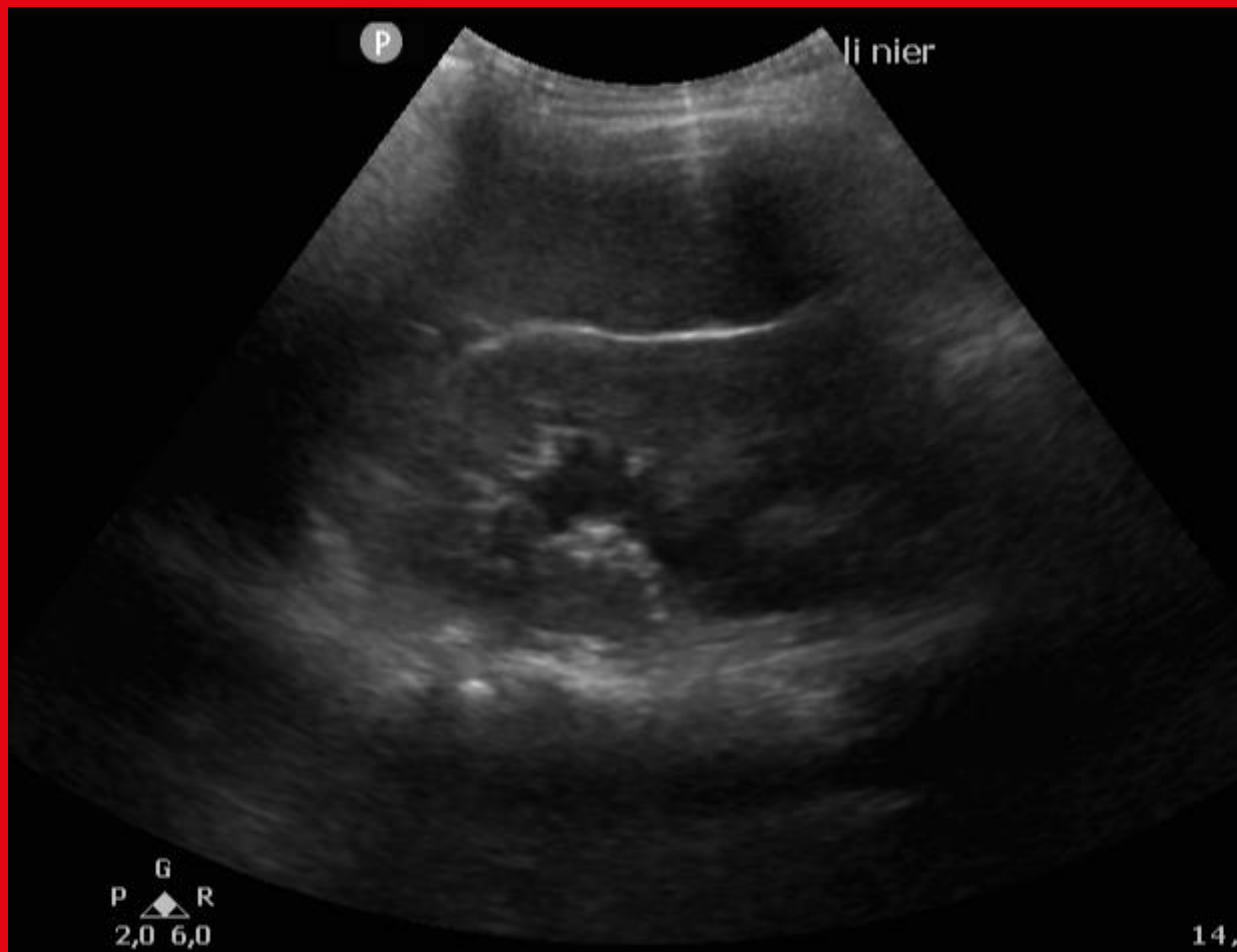
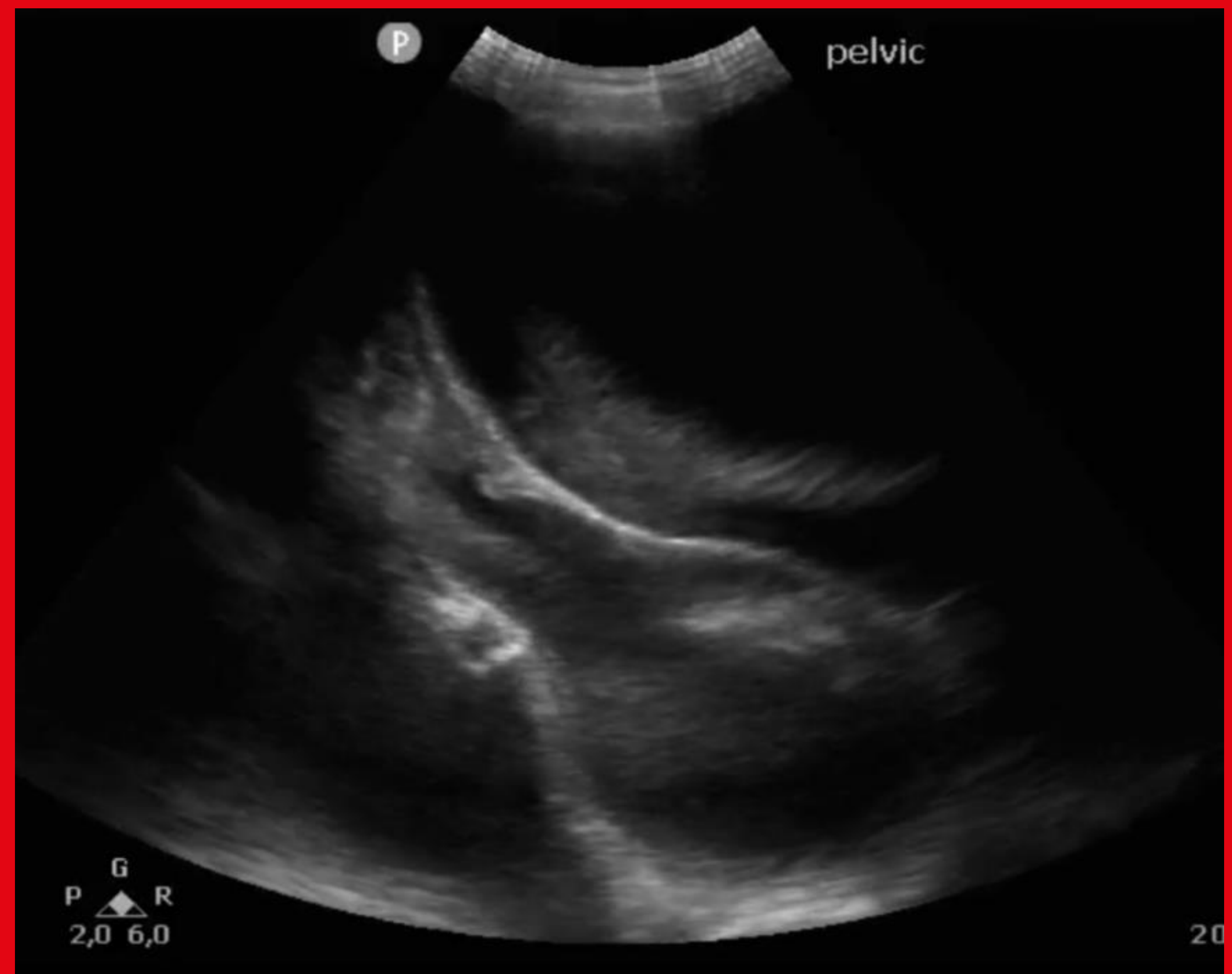
Point of Care Ultrasound is onmisbaar als snelle richtinggever in het diagnostisch proces op de SEH



Figuur 1: nier links



Figuur 2: kleine bekken

Case report: Een 13-jarig meisje met acute urineretentie *De waarde van Point of Care Ultrasound*

INTRODUCTIE

- Urineretentie is een zeldzame presentatie van buikpijn bij kinderen
- Echter potentieel gevaarlijke oorzaken!
- Noodzaak tot vroege richtinggevende diagnostiek

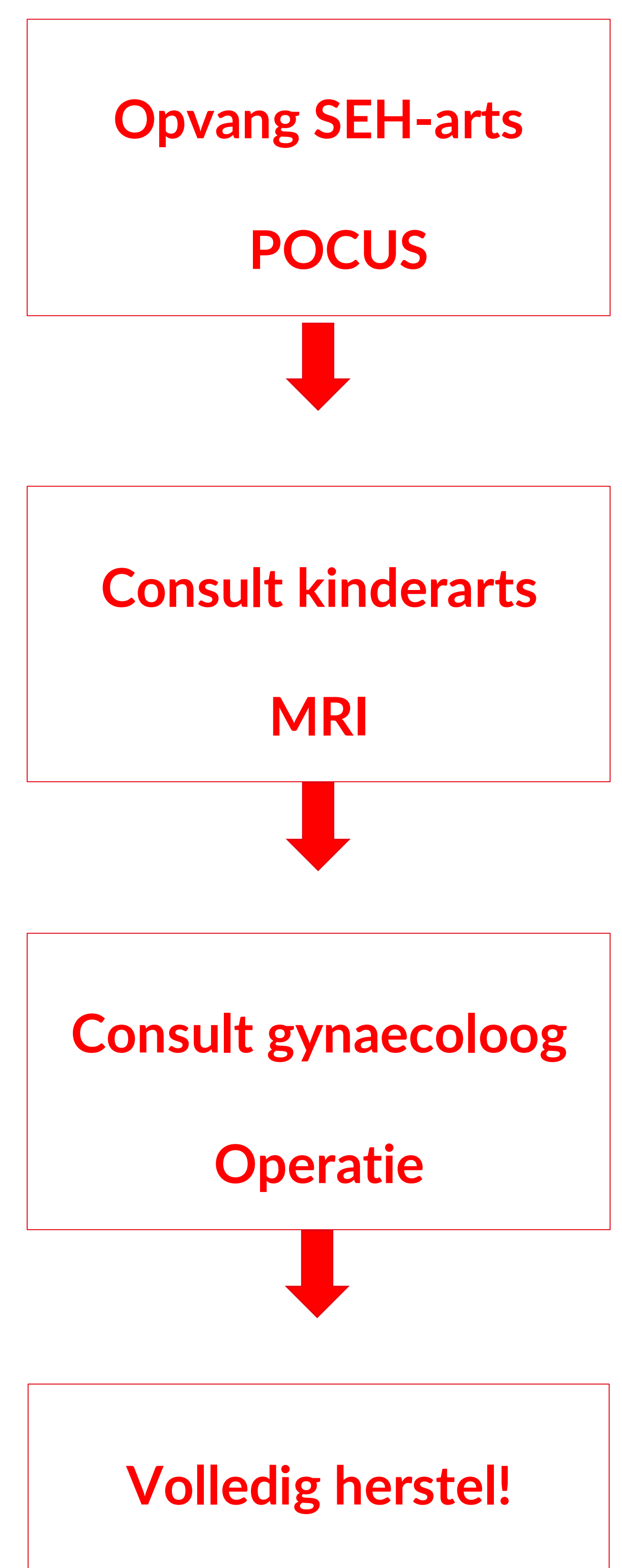
CASE REPORT

- 13-jarig meisje op de SEH ivm buikpijn
- Anamnese:
 - Palpabele zwelling onderbuik
 - Primaire amenorroe
 - Anurie

- Lichamelijk onderzoek: vast-elastische zwelling onderbuik tot boven navel
- Aanvullend onderzoek:
 - POCUS (zie figuren)
 - MRI: hematometocolpros bij hymen imperforatus
- Conclusie: Hymen imperforatus
- Beloop:
 - Hymenectomie
 - Ongecompliceerd herstel!

CONCLUSIE

- POCUS geeft snel richting in het diagnostisch denken en draagt bij aan het snel kunnen betrekken van de juiste specialisten op de SEH



Lisanne Boone
l.boone@franciscus.nl

Auteurs

L.I.C. Boone (AIOS SEH), S. Mol (SEH-arts), S. Kenter (kinderarts), M. de Vleeschouwer (gynaecoloog)